ZUR PATHOLOGIE
DER
PAPILLÄREN OVARIALGESCHWÜLSTE.

INAUGURAL-DISSERTATION

VERFASST UND DER

HOHEN MEDIZINISCHEN FAKULTÄT

DER

K. B. JULIUS-MAXIMILIANS-UNIVERSITÄT WÜRZBURG

ZUR

ERLANGUNG DER DOKTORWÜRDE

VORGELEGT VON

HANS LILL

APPR. ARZT

AUS

WÜRZBURG.

ACAD.
LIBRAT.
GIBL

WÜRZBURG.
BUCHDRUCKEREI A. BORST.
1906.

Gedruckt mit Genehmigung der medizinischen Fakultät der Universität Würzburg.

Referent: Herr Geheimrat Professor Dr. Hofmeier.

Meinen lieben Eltern

in Dankbarkeit gewidmet.

Digitized by the Internet Archive
in 2026

https://archive.org/details/IA41507204_0150

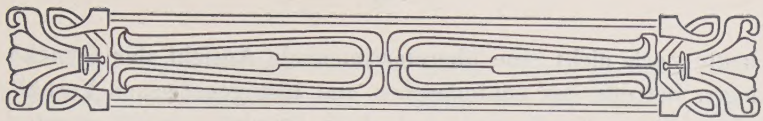

„Die Geschwülste des Eierstocks bilden nicht nur ihrer Häufigkeit, sondern auch ihrer hohen Gefährlichkeit wegen eine der wichtigsten Gruppen der gynäkologischen Erkrankungen" sagt Hofmeier, und die Statistik bestätigt diesen Satz, indem (nach Martins Beobachtungen) 1,4 % aller gynäkologisch Erkrankten und 10,7 % der an Ovarialerkrankung Leidenden Ovarialtumoren haben. Neben der Häufigkeit und Gefährlichkeit dieser Tumoren ist aber auch noch ihr Auftreten in allen Lebensjahren bemerkenswert, in dem sie sowohl beim Neugebornen als auch bei der 70jährigen Greisin gefunden worden sind; jedoch scheint das Maximum ihres Auftretens in das 4. Dezennium zu fallen. (Olshausen, Winkel, Martin). Ledige sollen nach Olshausen eine grössere Disposition zur Erkrankung namentlich an Kystomen haben als Verheiratete, von letzteren seien wieder Nullipare weniger leicht befallen als solche, welche geboren haben, doch lässt sich letztere Behauptung statistisch nur sehr schwer begründen. Auch eine Art Vererbung, besonders von Kystomen scheint vorzukommen, wenigstens sind in der Literatur verschiedene derartige Fälle beschrieben. Die Doppelseitigkeit der Tumoren ist eine recht häufige.

Bei dieser Gefährlichkeit, Häufigkeit und Allgemeinheit der Ovarialtumoren ist es deshalb nicht verwunderlich, wenn die Therapie eine immer ausgebildetere wurde, d. h. die Radikaloperation, die Ovariotomie, sei es nun mittels Laparotomie oder von der Vagina aus, die glänzendsten Erfolge zu verzeichnen hatte. Und doch konnte anderseits auch bis

heute noch nicht eine übereinstimmende Ansicht der Gynäkologen betreffs der anatomischen und histogenetischen Verhältnisse dieser Neoplasmen und ihrer Dignität erzielt werden. So hatte erst im Jahre 1905 die Deutsche Gesellschaft für Gynäkologie auf ihrer Versammlung in Kiel das Thema gestellt: Über die Dauererfolge der Ovariotomie, speziell bei anatomisch zweifelhaften Geschwülsten. Als der Typus dieser letzteren Gruppen bezeichnete Hofmeier bei dieser Gelegenheit das seröse papilläre Kystadenom.

Es soll nun im folgenden versucht werden, einen Überblick zu geben über Entwicklung und Stand der Lehre von den papillären Ovarialtumoren einerseits in anatomisch-histogenetischer, anderseits in klinischer Beziehung.

Das Auftreten von papillären Excrescenzen an den Ovarien ist eine sehr häufig gesehene Erscheinung; Pfannenstiel hat für seine Fälle 15% aller Ovarialtumoren berechnet. Dieser Neoplasmentypus ist aber nicht charakteristisch für eine bestimmte Form von Tumoren, vielmehr sind es mehrere anatomisch von einander verschiedene Arten, welche Papillenbildung hervorrufen. Es sind dies das Cystoma parovariale papillare, der Hydrops folliculi papillaris, das Adenom in seinen beiden Unterabteilungen des pseudomucinösen und des serösen, und das Adenocarcinom. Selten sind die beiden ersten Arten, häufig die letzteren.

Bei dem Cystoma parovariale papillare handelt es sich um schon längere Zeit bestehende Retentionscysten, in denen sich sekundär ein Papillom entwickelt hat. Sie sind ausgekleidet mit einem niederen Flimmerepithel, die papillären Wucherungen sind nur gering und sitzen meist in der Nähe des Stieles.

Der Hydrops folliculi papillaris ist gleichfalls eine Retentionscyste und zwar des Graaf'schen Follikels. Er ist an seiner Innenseite mit niedrigen, warzenartigen Erhebungen besetzt, welche mit einem niedrigen einfachen Cylinderepithel bekleidet sind.

Sind diese beiden Formen wegen ihres geringen Vorkommens und, wie wir später sehen werden, auch wegen ihres klinischen Verhaltens von geringerer Bedeutung, so beansprucht um so mehr unser Interesse die folgende Art, das Adenom oder Cystadenom.

Die Unterabteilungen des Cystadenoms können von verschiedenen Gesichtspunkten aus betätigt werden. Man teilte sie früher ein in multilokuläre und unilokuläre Kystome. Diese Einteilung ist jedoch nicht stichhaltig. Denn wenn auch wirklich makroskopisch die Geschwulst sich einkammerig präsentiert, so werden sich doch mikroskopisch in der Cystenwand noch mehrere kleine Cysten nachweisen lassen. Dann kann aber auch die Cyste zuerst richtig multilokulär gewesen sein. Durch den continuierlichen Druck des Cysteninhalts aber sind die Scheidewände allmählich atrophisch geworden, und wenn sie die nötige Dünne erreicht hatten, geplatzt, so dass nur mehr ein einziger Hohlraum vorhanden zu sein scheint. Bei näherem Zuschauen kann man aber in solchen Fällen noch häufig kleine Leistchen an der Innenwand wahrnehmen, welche die Überreste der einstigen Scheidewände darstellen.

Eine andere Einteilung stützt sich darauf, ob die Kystome Papillen haben oder nicht, und unterscheidet demgemäss ein Kystoma simplex oder glanduläres Kystom von dem Kystoma papilliferum oder papilläres Kystom. Olshausen war es, welcher als erster 1877 auf diesen Unterschied aufmerksam machte. Später haben noch andere Forscher, so Waldeyer, Fischel, Flaischlen, Coblenz, diese Scheidung bestätigt und begründet.

Die erstere Form hat ihren Namen davon, dass in der Cystenwand, die im übrigen glatt und mit einem einschichtigen, cylinderförmigen, hohen, in grösseren Cysten kubischen bis platten Epithel ausgekleidet ist, manchmal schon makroskopisch kleinste Grübchen erkennbar sind. Mit dem Mikroskop erkennt man einfache oder zusammengesetzte, drüsenschlauchähnliche Einsenkungen des Epithels, zwischen denen breitere

oder schmälere Teile des Stroma eingelagert sind. An diesen neugebildeten Drüsenschläuchen kann man dann bald beobachten, dass sie in Folge Verstopfung ihrer Ausmündung in das Innere der Cyste oder Abschnürung des sich narbig zusammenziehenden Bindegewebes durch Erweiterung ihres blinden Endes cystös entarten. (Hofmeier). Dieser Vorgang wiederholt sich an den Wänden der cystisch gewordenen Drüsen, und das Endresultat wird die oben erwähnten multilokulären Kystome.

Die zweite Form hat ihr Charakteristikum in den Papillen, die bald klein, warzenähnlich, so dass sie in Gruppen reibeisenähnlich (Olshausen) aussehen, bald fadenförmig schlank, meist jedoch als dendritisch verzweigte Zottenbäumchen imponieren. Wenn die Papillen schleimig degenerieren, so entstehen traubige Excrescenzen. Eine Übereinstimmung zwischen Grösse der Cyste und Menge der Papillen besteht nicht. Es können nur vereinzelte Papillen in sonst glattwandigen Cysten existieren, es kann aber ebensogut die ganze Wand damit bedeckt sein, ja sie können sogar so massig werden, dass sie das ganze Lumen erfüllen und man schliesslich einen soliden Tumor vor sich zu sehen vermeint. Überkleidet sind die Papillen von flimmerndem Cylinderepithel. Dieses Epithel ist es auch, welches beim Entstehen der Papillen die Hauptrolle spielt. Günstige Ernährungsverhältnisse veranlassen ein rapides Wachstum der Epithelien, die sich parallel der Längsachse teilen. Infolgedessen haben die neugebildeten Epithelien keinen Platz mehr in der Reihe mit den alten, sie werden emporgedrängt und ziehen dadurch das darunterliegende Bindegewebe mit in die Höhe und regen es ebenfalls zur Neuwucherung an. Bald sprosst auch ein Capillarästchen in die entstehende Papille und das sich perivasculär bildende embryonale Bindegewebe wird zur Stützsubstanz der Papille. Dieser Vorgang wiederholt sich dann an den freien Seiten der Papille, wodurch ein immer weiterverzweigtes, baumähnliches Gebilde entsteht.

Die Oberfläche dieser papillären Kystome ist in der Mehrzahl der Fälle glatt, jedoch kommt es auch nicht allzu selten zu papillären Wucherungen an dieser Seite. Sie können auf verschiedene Weise entstanden sein. Man unterscheidet hier reine Oberflächenpapillome und kombinierte Oberflächenpapillome. Erstere entstehen primär an der Oberfläche aus dem Keimepithel (Pfannenstiel, Frommel) und entwickeln sich bis zu faustgrossen, blumenkohlartigen Tumoren, in welche das ganze Ovarium aufgeht. Letztere entstehen entweder dadurch, dass ein von der Oberfläche ausgehendes Papillom an einem Eierstocke sich zeigt, in dem auch ein intracystisches sich gebildet hat, oder der häufigere Modus, dass eine Cyste platzt, das vom Innendruck befreite Papillom zum Riss hinauswächst und die Cyste gleichsam umstülpt und hinter sich herzieht, sodass die frühere Innenfläche jetzt Aussenfläche geworden ist. Hierdurch können dann die eigentümlichen Bilder entstehen, dass im mikroskopischen Durchschnitt ein und dieselbe Cystenwand auf beiden Seiten von papillären Excrescenzen besetzt erscheint, wie es Borst in einem derartigen Falle beschreibt und auch von Müller hat veröffentlichen lassen.

Die Papillen können durch Kalkeinlagerung Psammome in sich bilden oder auch ganz verkalken.

Anatomisch besteht nun allerdings kein Unterschied zwischen glandulärer und papillärer Form. Für den Kliniker ist jedoch diese Einteilung angenehm, da die papilläre Form prognostisch meist nicht unbedeutend von der glandulären abweicht, indem die durch die papillären Wucherungen angedeutete Zellproliferation stets das Zeichen einer gewissen Bösartigkeit ist.

Ausser den beiden erwähnten Arten der Einteilung der Cystadenome besteht aber noch eine dritte, und zwar ist es diejenige, welche heute am meisten Zustimmung findet. Sie berücksichtigt die Tatsache, dass der Inhalt der Kystome nicht bei allen gleich ist, vielmehr, dass sich chemisch Unter-

schiede nachweisen lassen. Man findet bei der einen Gruppe, es sind vorwiegend die glandulären Kystome, als Inhalt eine schleimige Materie, die jedoch kein ächtes Mucin ist, sondern das fadenziehend-schleimige, manchmal auch gallertige und colloide Pseudomucin, Met- und Paralbumin darstellt. (Scherer, Eichwald). Deswegen erhielt diese Species den Namen Cystadenoma pseudomucinosum.

Die andere Art, hiezu gehören meistens die papillären Kystome, enthält eine farblose oder gelbliche, klare, seröse Flüssigkeit und heisst deswegen Cystadenoma serosum. Durch Blutungen kann allerdings der Inhalt beider Abarten rötlich-gelb, dunkelrot bis schwarz sein, wie dies in neuerer Zeit wieder Keiffer an Hand zweier Fälle beschrieben hat. Auch Eiter kann den Inhalt bilden.

Unter Zugrundlegung dieses letzteren Einteilungsmodus sollen nun die Adenome speziell im Hinblick auf ihre papillären Wucherungen näher betrachtet werden.

Wenn wir uns zunächst dem Cystadenoma pseudomucinosum zuwenden, so wird es, wie schon erwähnt, durch seinen Inhalt von Pseudomucin charakterisiert. Dieses Sekret ist das Produkt eines spezifischen Epithels und wird von demselben in gleicher Weise produziert, wie der Schleim von den Schleimepithelien anderer Organe, ohne dass dabei die Epithelien zu Grunde gehen müssen. (Pfannenstiel). Ursprünglich ist es zähgallertig, wird aber durch Vermischung mit Zelldetritus, Degenerationsprodukten und Transsudat mehr oder weniger verdünnt. Das erwähnte Epithel besteht aus hohen Cylindern mit kleinem, hart an der Basis liegendem Kern. Durch hohen Druck können diese Epithelien abgeplattet erscheinen.

Das pseudomucinöse Kystom kommt hauptsächlich in der glandulären Form vor, es tritt jedoch, wenn auch selten, die papilläre auf. Bei der letzteren sitzen wieder häufiger die Wucherungen intracystisch, während von den oberflächlichen bis jetzt nur drei von Pfannenstiel beschrieben

worden sind, 2 combinirte und 1 reines Oberflächenpapillom. Man findet Mischungen der beiden Formen, indem in sonst typisch glandulären Kystomen sich manchmal vereinzelt kleine Papillen finden.

Wie schon ewähnt, besteht also ein anatomischer Unterschied zwischen beiden Formen nicht und Pfannenstiel sagt deswegen auch: „Die papillären Pseudomucinkystome sind als eine Abart des bekannten Cystadenoma pseudomucinosum simplex aufzufassen, mit dem Zusatz, dasse diese Abart sich durch eine ganz besonders hervoragende Proliferationsfähigkeit auszeichnet, wie dies einerseits aus der Papillenbildung, andererseits aus der entschiedenen Neigung zum doppelseitigen Auftreten hervorgeht". Als Unterschied zwischen beiden Arten hebt derselbe Autor hervor, dass die glanduläre Form gewöhnlich eine „Hauptcyste" besitzt, während diese bei den papillären pseudomucinösen Kystomen fehlt und durch eine grössere Anzahl mittelgrosser und sehr viele kleine Hohlräume ersetzt ist. Ein weiterer Unterschied liegt darin, dass die papillären Pseudomucinkystome gern doppelseitig auftreten — Pfannenstiel hat 57 % für seine Fälle ausgerechnet — während bei den gewöhnlichen Pseudomucinkystomen dies selten der Fall ist.

Beide Formen sind gewöhnlich gut und breit gestielt und infolgedessen auch leicht operabel; die papillären bleiben gewöhnlich kleiner, während die glandulären riesige Dimensionen bis weit über 100 Pfund schwer annehmen können.

Das Cystadenoma serosum unterscheidet sich von dem vorhergehenden vor allem durch den Inhalt seiner Cysten. Derselbe besteht aus einer klaren, serösen, hellen, eiweisshaltigen, aber mucinfreien Flüssigkeit. Sie ist das Produkt der auskleidenden Zellen, zierlicher Cylinderepithelien mit mittelständigem Kern, meist mit Flimmerhaaren besetzt. Von diesen letzteren kommt auch die Bezeichnung „Flimmerpapillärkystom". (Olshausen, v. Velits). Das Epithel im ganzen ist dem des Uteruskörpers ähnlich.

Im Gegensatz zum pseudomucinösen Kystom ist hier die papilläre Form die überwiegende; typische glanduläre Kystome sind geradezu selten. Das Cystadenoma serosum papillare ist die papilläre Ovarialgeschwulst par excellence. Die Papillen entwickeln sich intracystisch und oberflächlich. Ein sehr häufiger Befund sind die schon erwähnten Kalkniederschläge in Form von Psammomen.

Die serösen Kystome treten sehr häufig doppelseitig auf, sie sind meist mit starken Adhäsionen versehen oder intraligamentär entwickelt. Sie werden nicht so gross wie die pseudomucinösen, sondern die Oberflächenpapillome nur faustgross, die intracystischen bis mannskopfgross. Sie sind multilokulär, jedoch nicht so sehr vielkammerig wie jene, können aber auch manchmal nur unilokulär sein.

Zur letzten in das Gebiet unserer Betrachtung gehörigen Gruppe, zum Adenocarcinoma papillare, sind nach Pfannenstiel alle Geschwülste zu rechnen, „bei denen die mikroskopische Untersuchung eine Atypie in Grösse, Form und Anordnung der Epithelien antrifft, sei es auf den Papillen oder auf der Innenfläche cystischer Hohlräume oder in der Wandung der Geschwülste". Bei dieser mikroskopischen Untersuchung auf mehrgeschichtetes und polymorphes Epithel kann man allerdings leicht Irrtümer begehen, indem Schrägschnitte leicht eine Mehrschichtung vortäuschen oder aber auch bei dem dichten Gewirr junger drüsenschlauchähnlicher Epitheleinstülpungen Epithelreihe an Epithelreihe liegt mit nur minimaler dazwischen liegender Bindegewebsschicht, wodurch ebenfalls leicht der Eindruck der Mehrschichtung entsteht. (Pfannenstiel.)

Die papillären Adenocarcinome gleichen äusserlich durchaus den übrigen Ovarialpapillomen, von denen sie nach Pfannenstiel 46,8% ausmachen; sie überschreiten an Grösse gewöhnlich nicht die eines Manneskopfes, gewöhnlich sind sie kleiner. Sie sind fast ausschliesslich cystischer Natur, doch findet man in seltenen Fällen auch reine oberflächliche

Wucherungen. Die Geschwulst kann ebenso gut unilokulär wie multilokulär auftreten. Der Inhalt dieser Cysten ist ursprünglich eine ganz klare, seröse Flüssigkeit; durch abgestossene Zellen wird diese aber bald eine grauweisse Masse, sie wird „erbsensuppen"-, ja sogar eiterähnlich. Durch Blut kann sie rötlich-braun werden. In sehr seltenen Fällen findet sich ein pseudomucinöser Inhalt. Der Epithelüberzug der Cysten ist nicht an allen Stellen mehrschichtig, sondern nur gewöhnlich in der Gegend der Papillen, die peripheren Teile haben meist einschichtiges Epithel. Die Papillen sind ausgezeichnet durch ihre „markige" Beschaffenheit, sowie durch die „Krebsmilch", die man aus ihnen herausdrücken kann. Das mikroskopische Bild gleicht sehr dem papillären Krebs des Uteruskörpers. Auffallend ist die häufige Doppelseitigkeit der Neubildung, Pfannenstiel hat für seine Fälle 68,4 % berechnet.

Ausser diesen primären Adenocarcinomen spricht man oft auch noch von „carcinomatös degenerierten Adenomen". Es trifft nun tatsächlich manchmal zu, dass ein richtiges Adenom im Laufe seiner Entwicklung zum Carcinom wird. Es ist dies nicht zu verwundern, wenn man bedenkt, dass, wie noch später dargelegt werden soll, beide ihren Ausgang vom Epithel nehmen und beide eben der vermehrten Wachstumsenergie desselben ihr Dasein verdanken. Dem gegenüber meint nun Pfannenstiel, dass der Vorgang der carcinomatösen Entartung sehr überschätzt werde. Er glaubt vielmehr annehmen zu müssen, dass die Adenocarcinome ein indifferentes Entwicklungs- und Übergangsstadium haben, das histologisch als Adenom zu bezeichnen ist, nicht aber die klinischen Eigenschaften des eigentlichen Adenoms hat, und dem man nicht ansehen kann, was noch daraus wird. Als Grundlage für diese Meinung führt er den Umstand an, dass sich oft in einer Geschwulst adenomatöse und carcinomatöse Stellen gemischt vorfinden und weiter, dass sehr oft Adenome lange Zeit bestehen, ohne carcinomatös zu entarten.

Haben wir nun im Vorhergehenden also die anatomischen Eigentümlichkeiten der papillären Ovarialtumoren kennen gelernt, so wollen wir uns jetzt der Fragen ihrer Abstammung zuwenden.

Was die beiden zuerst besprochenen Tumoren angeht, das Cystoma parovariale papillare und den Hydrops folliculi papillaris, so sind die papillären Excrescenzen in den Retentionscysten bedingt durch „plumpe bindegewebige Auswüchse aus der Wand des Organs, deren epithelialer Überzug nur soweit wächst, als nötig ist, um dieselben zu bedecken". (Pfannenstiel.) Der primäre formative Reiz geht also vom Bindegewebe aus, das Epithelwachstum ist nur sekundär.

Umgekehrt ist es bei der weitaus grösseren Zahl der Papillome, welche zur Klasse der Adenome gehören; hier ist es gerade das Epithel, welches, wie schon oben erwähnt, primär proliferirt und dann sekundär das Bindegewebe hinter sich herzieht. Früher hatten allerdings verschiedene Forscher (Virchow, Rindfleisch u. a.) geglaubt gewisse Formen der Cystadenome aus einer colloiden Einschmelzung des bindegewebigen Ovarialstromas und darauf folgender epithelialer Auskleidung ableiten zu können.

Wenn nun auch jetzt die Abstammung vom Epithel im Allgemeinen anerkannt ist, so ist doch bis heute noch die Frage offen, von welchem Epithel aus dies geschieht, ob vom Oberflächenepithel oder von dem der Pflüger'schen Schläuche oder aus den Graaf'schen Follikeln oder endlich den Kölliker-'schen Marksträngen des Hilus ovarii. Auch an versprengte Epithelien ist gedacht worden. Waldeyer war der Ansicht, dass die Eierstocksgeschwülste ihren Ausgang nehmen von den Pflüger'schen Schläuchen, also von jenen zapfenförmigen Wucherungen des Keimepithels in das darunterliegende Bindegewebe, aus denen durch Abschnürung und Differenzierung des Epithels die Graaf'schen Follikel mit ihren Eiern entstehen. Da nun diese Entwicklung von Pflüger'schen Schläuchen

zu Follikeln normaler Weise ins embryonale Leben fällt, muss man allerdings annehmen, dass entweder unentwickelte Schläuche persistieren, oder pathologischer Weise auch im späteren Leben noch solche entstehen können. Flaischlen untersuchte die Flimmerepithelkystome, wie ja besonders das Auftreten der Flimmerhaare im Ovarium zu Erklärungsversuchen aufforderte, und leitete ihre Entstehung von Schläuchen ab, welche durch Wucherung des Keimepithels entstanden seien, das unter dem Einfluss pathologischer Reize die Fähigkeit habe, Flimmerung anzunehmen.

v. Velits stellte als Schlussfolgerung seiner Untersuchungen den Satz auf: „Das Flimmerpapillärkystom nimmt seinen Ursprung aus dem Graf'schen Follikel". Steffeck und Hofmeier erklären die Entstehung der Kystome durch Sprossung vom Follikelepithel und durch nachträgliche Einsenkungen und Abschnürungen des Keimepithels.

Schröder stellte die Ansicht auf, dass vielleicht angeborene, kleine Cysten, nachdem sie lange Zeit stationär geblieben waren, in älteren Lebensjahren sich zum Kystom entwickeln.

Nagel verwirft die obenerwähnte postembryonale Entwicklung von Drüsenschläuchen, und erklärt die Epitheleinsenkungen durch chronische Entzündungen, welche die Cystenbildung hervorrufen könnten.

Wendeler lässt in Martins Lehrbuch überhaupt nur die Epithelbekleidung der Ovarialoberfläche als Ausgangspunkt der Neubildungen gelten.

Die neueste Arbeit über die Histogenese der Adenome stammt von Waldhart, der 80 Ovarien in fortlaufenden Schnittserien untersucht hat. Seinen Forschungen zufolge geht dem entwickelten Oberflächenepithel die Fähigkeit ab, im extrauterinen Leben Drüsenschläuche zu bilden. Dagegen hat er im hilus ovarii zwischen den Oberflächenepithelien und im Stroma gewisse Zellgruppen von Pflasterepithelien gefunden, die er als jugendliche Oberflächenepithelien betrachtet, welche bei der Entwicklung des Ovariums im Überschuss gebildet,

ihre endgültige Bestimmung noch nicht erreicht hätten. „Aus diesen Gruppen entwickeln sich zu jeder Zeit des extrauterinen Lebens Drüsenschläuche in die Tiefe oder sie bilden im Stroma adenomatöse Wucherungen, aus welchen wiederum Schläuche und kleinste Cystchen entstehen". Die Anlage ist also congenital, die Entwicklung zu reichverzweigten Schlauchsystemen fällt aber erst ins extrauterine Leben.

Des weiteren ist er nicht der Anschauung Flaischlens, dass die Flimmerepithelien vom Keimepithel stammen. Er hat Flimmerzellen sowohl im Oberflächenepithel als in der Zona parenchymatosa gefunden, welche Drüsenschläuche mit Flimmerepithel in die Tiefe schicken bezw. sich zu Drüsenschläuchen umbilden, welche Flimmerepithelien bekommen. Diese Flimmerzellen seien aber ebensowenig wie die eben erwähnten Pflasterepithelien Abkömmlinge der epithelialen Bestandteile des Ovariums, sondern seien, als ins Ovarium congenital verlagerte Zellnester, als congenitale Pflaster- und Flimmerzellanlagen aufzufassen.

Ribbert kam, angeregt durch die Erscheinung, dass die Kystome manchmal an die Schleimhaut des Darmes erinnernde mikroskopische Bilder bieten und dass in ihnen auch versprengtes Schilddrüsengewebe mit colloiden Einlagerungen gefunden wird, zu der „Vermutung, dass es sich bei den glandulären Ovarialcystomen um Embryome handelt, in denen allein oder doch fast allein das Entoderm zur Entwicklung gelangte, die insofern rudimentär blieb, als sich nur das schleimbildende Oberflächenepithel bezw. die Drüsenschicht samt Bindegewebe bildete, und nur in seltenen Fällen auch glatte Muskulatur auftrat". Bei den papillären Kystomen glaubt er „an eine Ableitung von der einblättrigen Keimblase denken zu dürfen, die, statt eine Embryonalanlage zu liefern, sich zur Cyste umbildet und auswächst". Die papillären Erhebungen könnten als Analoga der Chorionzotten betrachtet werden.

Wie aus den kurz angeführten Anschauungen der einzelnen Forscher hervorgeht, kann also die Frage nach der

Abkunft der Adenome durchaus noch nicht als entschieden betrachtet werden, sie befindet sich vielmehr noch in vollem Fluss. Sich für die eine oder andere Anschauung zu entscheiden, liegt aber nicht im Rahmen dieser Arbeit.

Die Adenocarcinome entstehen, wie es heutzutage für Carcinome selbstverständlich ist, aus dem Epithel.

Steffeck hat diesen Vorgang für das Follikelepithel bewiesen, Pfannenstiel hält ihn für das Keimepithel für höchst wahrscheinlich.

Wir kommen nunmehr zum zweiten Teil der Arbeit, der Würdigung der papillären Ovarialtumoren in klinischer Beziehung.

Das Cystoma parovariale papillare ist eine durchaus gutartige Geschwulst und unterscheidet sich nicht von der einfachen Parovarialcyste. Es macht gewöhnlich keinerlei Beschwerden, selten nur Schmerzen im Leib und in den Beinen, es zeigt kein progressives Wachstum in die Nachbarschaft, macht keine Metastasen und erzeugt keine Kachexie. Auch ruft es keinen Ascites hervor.

Ebenfalls durchaus gutartig ist der Hydrops folliculi papillaris: keine Metastasen, keine Kachexie, kein Ascites, manchmal auch keine Schmerzen, nur bei intraligamentärer Entwicklung treten solche auf. Die Geschwulst wächst sehr langsam.

Von grosser Bedeutung in klinischer Beziehung sind hingegen die Adenome. Entsprechend ihrer Häufigkeit findet man an ihnen sehr oft die Complikationen, denen die Ovarialtumoren ausgesetzt sind. Nicht allzu selten begegnet man der Stieltorsion. Dieselbe entsteht dadurch, dass der mehr oder weniger lange Stiel der Geschwulst, bestehend aus der Tube, dem lig. ovarii proprium und dem lig. latum, sich ein- oder auch mehreremale um seine Längsachse dreht. Die Drehung wird hervorgerufen durch den Umstand, dass die Geschwulst bei ihrem Aufsteigen aus dem kleinen in das grosse Becken ihrer Schwere folgend eine Drehung

macht. Auch die ungleichmässige Ausdehnung des Tumors in querer Richtung scheint ihren Teil beizutragen. Geht die Torsion langsam von statten, so können entweder entzündliche Vorgänge mit nachfolgenden Verwachsungen ausgelöst werden, oder aber der Tumor verödet, wenn nicht der Stiel allmählich ganz abgedreht wird, so dass der Tumor als freier Fremdkörper im Abdomen liegt. Ist die Torsion eine plötzliche, so ist die Folge eine mächtige Blutstauung mit Blutungen in das Innere der Cyste, die platzt und ihren Inhalt in die Bauchhöhle ergiesst. Haben Eitererreger den Zutritt in den Tumor gefunden durch Punktion oder Überwanderung aus dem Darm, dann ist eine tötliche Peritonitis die Folge.

Weitere Complikationen sind die intracystischen Blutungen, welche, ausser dem Falle der eben erwähnten Stieltorsion, auch nach Traumen und im Anschluss an die Menstruation eintreten können. Besonders häufig sind sie dann, wenn papilläre Wucherungen das Cysteninnere ausfüllen.

Ein Bersten der Cysten ist ein häufiger Vorgang, der nur dann schlimme Folgen hat, wenn ganz grosse Cysten plötzlich platzen. Es treten dann Shokerscheinungen und selbst der Tod unter peritonitischen Erscheinungen auf. Sehr oft zeigen sich bei den Cystadenomen Verwachsungen mit anliegenden Organen, wie Magen, Blase, Darm. Auch Adhaesionen mit dem Netz, Darmschlingen, der vorderen Bauchwand oder dem Peritoneum gelangen zur Beobachtung.

Ascites ist eine sehr oft gesehene Begleiterscheinuug der Tumoren. Besonders häufig soll er sein bei oberflächlichen papillären Wucherungen. Die Menge der serösen Flüssigkeit ist unter Umständen eine ganz kolossale. Hervorgerufen wird der Ascites gewöhnlich durch den Reiz, den das Sekret der Geschwulst auf das Peritoneum ausübt. Er stellt also die Summe von peritonealem Transsudat und epithelialem Sekret dar. Stärker tritt er gewöhnlich auf, wenn Geschwulstimplantationen auf dem Peritoneum vorhanden sind.

Diese Implantationen entstehen durch Dissemination wahrscheinlich „von abgefallenen epithelialen Elementen der Muttergeschwulst“ über das Peritoneum. Am häufigsten sind sie bei den papillären Formen der Cystadenome, sie kommen aber auch bei den glandulären, als sogenanntes Pseudomyxoma peritonei vor. Auch gemischte Geschwülste treten als Implantationen auf, bei denen besonders schön die Entstehung der Papillen zu beobachten ist, wie es Müller in seiner schon erwähnten Dissertation beschreibt. Eine besondere Eigentümlichkeit der Implantationen, die nur mit Bindegewebe auf ihrer Unterlage haften, ist das unter Umständen rasche Verschwinden, wahrscheinlich durch Verfettung und Resorption, nach Entfernung der Muttergeschwulst.

Sehr selten sind richtige Metastasen in anderen Organen. Es handelt sich um papilläre Tumoren, gewöhnlich nur Adenocarcinome, welche in den Beckenlymphdrüsen, den Achsel- und Inguinaldrüsen, und anderen Lymphdrüsen bösartige Wucherungen hervorrufen.

Fragen wir nun nach den subjektiven Erscheinungen, welche die Kystome hervorrufen, so zeigt es sich, dass unkomplizierte Tumoren dieser Art gewöhnlich keine Beschwerden machen, sodass manchmal kindskopf grosse Geschwülste vorhanden sind, ohne dass die Trägerin eine Ahnung von ihrer Existenz hat. Manchmal, jedoch nicht immer, zeigen sich Störungen im Verlauf der Menstruation. Wird der Tumor grösser, so macht er sich bemerkbar durch ein Gefühl des Vollseins, durch Kreuzschmerzen und oft zuerst durch Erscheinungen an der Blase, als Tenesmus, Incontinenz u. dgl., da auf sie der Tumor drückt. Auch Obstipation kann hervorgerufen werden, ebenso Appetitlosigkeit und Erbrechen durch Druck auf den Intestinaltraktus. Es resultieren hieraus Verdauungsstörungen, durch welche die Patientinnen sehr herunter kommen können, schmerzhaft wird das Leiden erst, wenn Reizungen des Peritoneums durch Adhaesionen hinzutreten. In sich lange hinziehenden Fällen können die Kystome, besonders

das pseudomucinöse ein kolossales Gewicht erreichen und den Leib aufs äusserste ausdehnen. Der Tod kann eintreten durch hinzutretende Peritonitis, die durch die Geschwulst bedingte Bösartigkeit oder bei stetiger Grössenzunahme durch Lungenödem unter starker Dyspnoe.

Betrachten wir nunmehr die Cystadenome vom Gesichtspunkt der Bösartigkeit aus. Bei dem Begriffe „Bösartigkeit" ist ein strenger Unterschied zu machen zwischen histologischer und klinischer Bösartigkeit. Während histologisch bekanntlich nur diejenigen Geschwülste als bösartig bezeichnet werden, welche durch die Atypie ihr Charakteristikum erhalten, ist der Begriff in klinischer Beziehung bedeutend weiter. Unter klinischer Bösartigkeit eines Tumors versteht man die Eigenschaften, einmal durch schrankenlose periphere Wucherungen zerstörend auf die Umgebung überzugreifen, dann echte Metastasen auf dem Blut- und Lymphwege zu bilden und endlich Stoffwechselprodukte zu bilden, durch welche die Kachexie hervorgerufen wird. Ausser diesen hauptsächlich beim Carcinom zu findenden Eigenschaften, kann man noch hinzufügen die Fähigkeit zu rezidivieren und multipel aufzutreten.

Wir werden nun sehen, dass bei den Kystomen die Bösartigkeit stets vermehrt wird durch das Auftreten von papillären Excrescenzen. Wo sich diese nicht finden, ist die Prognose gewöhnlich eine gute.

So ist das Cystadenoma pseudomucinosum, bei dem, wie früher auseinandergesetzt, die Papillenbildung verhältnismässig selten sich findet, eine im ganzen gutartige Geschwulstform. Es fehlen ihm, soweit es nicht malign degeneriert ist, vollkommen die eben genannten Zeichen der Bösartigkeit.

Sehr selten kommt es vor, dass nach der Entfernung des einen Ovariums wegen Pseudomucinkystoms auch das andere von einem solchen befallen wird. Hofmeier hat es unter 300 Fällen nur einmal gesehen.

In sehr seltenen Fällen kommen auch Implantationen auf dem Peritoneum vor, das Pseudomyxoma peritonei (Werth), das eine ungünstige Prognose gibt. Es können durch Ruptur der ursprünglichen Tumorcysten gallertige Massen ausgestreut werden, welche sich dem Peritoneum auflagern und Zusammenhang mit ihm gewinnen. Diese Implantationen können anscheinend auch carcinomatös entarten.

Doch haben diese zuletzt genannten Fälle keinen grossen Einfluss auf die Dignität, so dass 98 % der Operationen dauernde Heilung erzielen (Pfannenstiel). Zieht man in Rücksicht, dass das Pseudomucinkystom nur einseitig auftritt — mit Ausnahme der papillären Form, die zu mehr als 50 % doppelseitig ist — so braucht bei der Operation nur das eine Ovarium entfernt zu werden, wodurch die geschlechtlichen Funktionen der betreffenden Patientin nicht beeinträchtigt werden.

Bei der Gutartigkeit dieser Geschwulstform sind die Dauererfolge der Ovariotomie im ganzen tadellose.

Weniger befriedigend sind sie jedoch bei der anderen Form des Cystadenoms, der serösen. Früher wurde das Cystadenoma serosum fast allgemein als direkt bösartig bezeichnet, wegen seiner häufigen Doppelseitigkeit, Papillenbildung, Implantationen, Ascites, intraligamentärer Entwicklung u. a. Man sah allein schon in der Papillenbildung etwas Bösartiges. Und doch fehlen dem serösen Cystadenom die charakteristischen Eigenschaften des destruirenden Wachstums, der echten Metastasenbildung und der Kachexie. Was dieser Geschwulst jedoch eine bedenkliche Bedeutung gibt, sind die örtlichen Rezidive, das Auftreten sekundärer Geschwülste in der Bauchhöhle — nach Pfannenstiel treten peritoneale Metastasen in 13 %, nach Martin sogar in 29 % auf und der Ascites. Hiezu kommt noch die Neignng des anderen Ovariums unter Umständen nach vielen Jahren ebenfalls zu erkranken und die allerdings fragliche carcinomatöse Degeneration der Implantationen.

Infolgedessen sind nach Pfannenstiel nur bei 77% der Operirten Dauererfolge zu erzielen.

Die Prognose lässt sich bei diesem Tumor nicht so leicht stellen, da Rezidive noch nach 7 Jahren und später beobachtet worden sind. Entsprechend dem langsamen Wachsen der Muttergeschwulst wächst auch das Rezidiv langsam. Es kommt nun vor, dass solche Rezidive carcinomatös entarten. Andererseits kann aber auch das Rezidiv wieder ein echtes Adenom sein und doch zum Tode durch Kachexie führen. Man muss also annehmen, dass in gewissen Fällen auch eine bösartige Form des Adenoms vorkommt, und dass dieses, wenn auch selten, destruirendes Wachstum zeigen kann.

Die carcinomatöse Degeneration ist, wie oben erwähnt, auch für die Implantationen behauptet worden. Dem gegenüber ist festzuhalten, dass letztere, wenn auch nicht immer, so doch in manchen genau beobachteten Fällen, auch wieder vollständig verschwanden. Einen derartigen Fall berichtet in neuerer Zeit Theilhaber, welcher konstatierte, dass 12 Jahre nach Entfernung eines Papilloms die damals vorhandenen Peritonealmetastasen vollständig verschwunden waren. Man mag sich anatomisch dieses Verschwinden vorstellen, wie man will, so geht doch sicher daraus hervor, dass die peritonealen Implantationen nicht immer die Prognose zu trüben brauchen.

Was die Therapie betrifft, so ist Hofmeier der Ansicht, dass man, um die schweren Schädigungen der Frauen durch Kastration zu vermeiden, nach Prüfung des Einzelfalles und bei einer Kontrolle nach der Operation durch einige Jahre hindurch das gesund erscheinende andere Ovarium zurücklassen könne. Glockner hingegen zieht die Schlussfolgerung, unter allen Umständen auch das andere eventuell noch gesund erscheinende Ovarium mit wegzunehmen. Pfannenstiel geht noch weiter, indem er bei den intraligamentären Kystomen den Uterus exstirpieren und das ganze Becken ausräumen will, wie beim Uteruscarcinom.

Als eine durchaus bösartige Geschwulst ist endlich das Adenocarcinoma papillare zu bezeichnen. Schon im Gegensatz zu dem langsamen Verlauf der bisher besprochenen Geschwulstarten fällt die Schnelligkeit des Geschwulstwachstums — im Durchschnitt 5 Monate — auf. Hiezu tritt die Frühzeitigkeit der Metastasenbildung, der innere Zerfall von Tumorteilen, die Bildung grosser Menge von Ascites und das Übergreifen auf benachbarte Organe. Die Patientinnen kommen gewöhnlich, wenn nicht geradezu kachektisch, doch mindestens erheblich abgemagert und kraftlos zur Operation.

Mit Vorliebe findet dieser Tumor sich doppelseitig, nach Pfannenstiel in 68,4 % der Fälle.

Entsprechend diesem ungünstigen Krankheitsverlaufe sind auch die Resultate der Ovariotomie keine guten. Pfannenstiel sah 83,3 % an Rezidiven zu Grunde gehen, und zwar 82 % innerhalb zweier Jahre, sodass man erst nach Ablauf dieser Frist mit Wahrscheinlichkeit Heilung annehmen kann. Mit ziemlicher Sicherheit ist dies vor vier Jahren nicht möglich.

Der Umstand der häufigen Doppelerkrankung der Ovarien hatte bisher die Therapie dahin beeinflusst, gewöhnlich beide Ovarien zu entfernen, da man der Ansicht war, beide Ovarien seien bei auch nur einseitiger Erkrankung gleich disponiert, ein genuines Carcinom zu entwickeln. In neuerer Zeit neigt man sich jedoch von einzelnen Seiten der Ansicht zu, die Erkrankung des anderen Ovariums sei sehr oft metastatisch, indem man, im Hinblick auf die häufigen sekundären Ovarialkrebse bei Carcinom des Magens, der Leber u. s. w., dem Ovarium eine gewisse Fähigkeit zuspricht, die metastasenbildenden Zellen anzulocken. Auch scheint aus den günstigen Resultaten der Geschwulstentfernung mit gleichzeitiger Uterusexstirpation die bemerkenswerte Tatsache hervorzugehen, dass diese Metastasierung weniger durch freie Aussaat in der Bauchhöhle, als durch die Verbindungsbrüche des Uteruskörpers erfolgt. (Polano).

Während es also bis jetzt eigentlich noch eine offene Frage war, ob unter allen Umständen bei nur einseitiger Erkrankung beide Ovarien weggenommen werden sollen, eine Ansicht, für die besonders Pfannenstiel eintritt, kommt Hofmeier auf Grund seiner Fälle zu der Meinung, dass eine Dauerheilung bei einseitiger Erkrankung und einseitiger Operation nicht auszuschliessen sei und daher die Frage, ob beide Ovarien oder nur eines zu entfernen seien, von Fall zu Fall entschieden werden müsse. Bei doppelseitiger Erkrankung herrscht Übereinstimmung über die radikalste Operationsweise mit Entfernung des Uterus.

Werfen wir nun noch einen kurzen Rückblick auf die beschriebenen papillären Geschwulstformen, so finden wir auf der einen Seite als durchaus gutartig die papillären Parovarialcysten und den Hydrops folliculi papillaris, auf der andern Seite dagegen als exquisit malign das Adenocarcinoma papillare. Zwischen ihnen stehen die auch anatomisch zweifelhaften papillären Adenome. Doch geben auch diese bei genügender operativer Entfernung ein im allgemeinen günstiges Bild.

Die Prognose der papillären Ovarialtumoren ist also — selbstverständlich mit Einschränkungen für die Carcinome — eine nicht ungünstige.

Die Therapie wird eine günstige sein, wenn unterschieden wird zwischen einseitiger und doppelseitiger Erkrankung, und bei ersterer womöglich konservativ, bei letzterer radikal, stets aber so früh als möglich, vorgegangen wird.

Im Anschluss soll nun ein Fall von papillärem Ovarialtumor zur näheren Besprechung kommen, der in der kgl. Universitätsfrauenklinik zu Würzburg im August 1905 zur Beobachtung gelangte und welcher in verschiedener Hinsicht von Interesse erscheint.

Die Krankengeschichte ist folgende:

Maria Sch. 32 Jahre, verheiratet. Aufgenommen 1. VIII. 05.

Anamnese. Nullipara. Verheiratet seit 2¼ Jahren. Erste Menses mit ca. 15 Jahren, früher immer regelmässig,

3 Tage dauernd, geringer Blutverlust. In letzter Zeit Periode öfters 5 wöchentlich. Seit Anfang März bemerkte Patientin, dass der Leib stärker werde; Anfang Juni wurde der Leib wieder dünner. Seit ca. 4 Wochen Abdomen wieder stärker geworden. Keine Schmerzen, nur etwas Spannungsgefühl. Stuhlgang regelmässig. Wasserlassen etwas erschwert.

Status. Abdomen gleichmässig aufgetrieben, Bauchdecken ziemlich prall gespannt, Fluktuation deutlich. Links in den abhängigen Partieen absolut gedämpfter Schall, in den abhängigen Partieen rechts z. T. gedämpfter, z. T. tympanitischer Schall. In den oberflächlichen Partieen teils gedämpfter, teils tympanitischer Schall. Per vaginam steht die virginelle Portio hoch vorne, etwas rechts. Der Douglas ist angefüllt durch eine gut 2 Faust grosse Tumormasse, im Becken ziemlich unbeweglich, in der Hauptsache nach links hinüberliegend. Rechts vorne ist das Corpus uteri nicht vergrössert abtastbar. Sonde gleitet 7—8 cm in den Uterus ein.

Diagnose: Maligner Ovarialtumor (?) (Tuberculosis peritonei?)

Erster Ton an den Mitralis unrein, Herzgrenzen etwas verbreitert.

Operation am 3. VIII. 05. Nach entsprechender Desinfektion der Bauchdecken, Schnitt in der linea alba von 4 Querfinger breit oberhalb der Symphyse bis 3 Querfinger breit unterhalb des Nabels durch die nicht sehr dicken Bauchdecken. Nach Eröffnung des Peritoneums ergiesst sich zunächst reichlich dunkelgefärbte Ascitesflüssigkeit. Nach Ablösung des sowohl mit dem parietalen Blatt des Peritoneums als auch mit dem jetzt in der Tiefe sichtbaren Tumor verwachsenen Netzes wird der Schnitt nach oben bis fast fingerbreit unterhalb des Nabels, nach unten bis 3 Querfinger breit oberhalb der Symphyse verlängert. Möglichst ausgiebige Entleerung des Ascites. Es präsentiert sich sodann der über Kindskopf grosse pralle Tumor. Die Orientierung ist zunächst sehr erschwert infolge reichlicher Verwachsungen. Rechts vorne ist

der nicht verbreiterte Uterus mit dem Tumor verwachsen. Über den Tumor herüber zieht sich die gut fingerdicke Tube (Hydrosalpinx). Die rechte Tube schlägt sich nach hinten um und zieht auch über den Tumor herüber, ebenfalls an dem peripheren Ende geschlossen, fingerdick, auch anscheinend mit seröser Flüssigkeit gefüllt. Nach querer Durchtrennung des Peritoneums vorn über dem Tumor wird das Peritoneum und die Blase zurückgeschoben und der Uterus etwas aus den breiten Adhaesionen gelöst. Bei dieser Gelegenheit erscheinen rechts hinten, entsprechend dem rechten Ovarium unterhalb der rechten Tube ziemlich reichlich papilläre Massen, ebenso kommen links hinten hinter dem grösseren Tumor papilläre Massen zum Vorschein. Es werden zunächst die rechten Adnexe schrittweise unterbunden und durchtrennt, bei dieser Gelegenheit der rechte Ureter auf ziemlich weite Strecke freigelegt, isoliert und dann die rechten Adnexe unter Schonung des Ureters vollkommen unterbunden. Nach Lösung von tiefer liegenden Verwachsungen gelingt es jetzt, rechts vom Promontorium in die Tiefe zu kommen und den grossen Tumor von seinen ausgiebigen Verwachsungen im Douglas zu lösen. Wegen der grossen Zerreisslichkeit der Tumormassen werden dieselben nur vorsichtig nach oben gehoben, dann auch die linken Adnexe schrittweise unterbunden und durchtrennt. Mit Rücksicht auf den wahrscheinlich malignen Charakter der Geschwulst wird auf eine supravaginale Amputation des Uterus verzichtet und beschlossen, den Uterus total zu exstirpieren. Nachdem der Uterus mit den Adnextumoren stark nach vorne gezogen ist, wird vom Douglas aus nach Reinigung der Scheide mit Sublimat das hintere Scheidengewölbe mit der Scheere eingeschnitten, und die Portio mit Muzeux gefasst und vorgezogen. Darauf wird mit der Scheere seitwärts und nach vorn die Scheidenschleimhaut durchschnitten, die blutenden Stellen mit der Klemme gefasst und umstochen. Hierauf werden mit Seide die beiden Seitenkanten der Scheide mit einander vernäht. Zentral bleibt eine Öffnung, und durch

diese Öffnung wird ein Gazestreifen in die Scheide geführt. Da es zu beiden Seiten in der Tiefe noch blutet, werden die beiden Uterinae aufgesucht und mit Seide nochmals isoliert und unterbunden. Hierauf Vereinigung des vorderen und hinteren Peritonealblattes in der Mitte durch Seidenknopfnähte, seitwärts durch fortlaufende Catgutnaht. Nochmalige Reinigung der Bauchhöhle von Ascitesflüssigkeit. Schluss der Bauchwunde durch vierfache Etagennaht, die oberste subcutan mit Seide. Von den durch die Bauchdecken gelegten 3 Broncedrähten zerreissen 2 beim Schliessen. Glutol-Collodium-Verband. Die Operation war wegen der ausgedehnten Verwachsungen und der Grösse der Geschwulst äusserst schwierig; Blutung aber nicht sehr stark. Puls am Schluss der Operation sehr gut; aber trotzdem Rotwein-Einlauf. Morphium, Chloroform-Äther-Tropfnarkose. Dauer der Narkose 3 1/2 Stunden der Operation 3 Stunden.

3. VIII. Temperatur 39.0, Puls 124.
7. VIII. Gaze entfernt. Temperatur 37.4, Puls 100.
12. VIII. Verbandwechsel.
19. VIII. Ausser Bett.
20. VIII. Draht entfernt.
22. VIII. Entlassungsbefund: Bauchwunde per primam geheilt. Scheidenwunde gut geschlossen. Soweit man bei der Spannung der Bauchdecken fühlen kann, beide Seiten frei von grösseren Resistenzen. Puls und Temperatur bis zum Schlusse normal.

Ende Januar, also über ein halbes Jahr nach der Operation, stellt Patientin sich wieder vor. Sie sieht blühend und gesund aus und erfreut sich des besten Wohlbefindens. Untersuchungsbefund völlig normal.

Das durch die Operation gewonnene grosse Präparat bietet makroskopisch folgenden Befund.

Das Präparat sellt den mitsamt den Adnexen abdominal entfernten Uterus dar. Derselbe ist nicht vergrössert, von schlanker Form, an der Vorderseite mit zahlreichen Adhaesionen

bedeckt. An seiner Hinterwand ist in der Höhe des Corpus eine annähernd kindskopfgrosse Geschwulst angelagert, deren lateraler Pol den Uteruskörper annähernd 6 cm nach links überragt; der höchste Punkt der Geschwulst ist vom Uterusfundus 9 cm entfernt. Nach rechts findet er annähernd mit der Seitenkante des Uterus seinen Abschluss. Diese Geschwulst entspricht dem linken Eierstock und ist oben von der reichlich fingerdicken Tube überlagert. Auf der rechten Seite quellen neben dem Uterus papilläre Massen hervor, die von der rechten Keimdrüse ihren Ursprung nehmen. Letztere ist wenig in ihrem Gesamtgewebe vergrössert, es sitzt ihr aber eine papilläre Geschwulstmasse von fast Faustgrösse vorne und hinten auf. Oben darüber zieht die etwas verdickte Tube. Die linke Eierstocksgeschwulst ist aussen mit vielfachen Adhaesionen besetzt und weist an ihrem Übergange an mehrfachen Stellen, besonders an der Rückwand papillomatöse Gewebswucherungen auf, die zum Teil ein stark prominierendes, fein gebüscheltes Gewebe darstellen, das annähernd 2 cm über das Niveau hervorragt, während an anderer Stelle ein mehr flächenhafter, warziger Charakter dieser Neubildung sich findet. Auf dem Durchschnitt durch die Geschwulst, die mit dünn-serösem Inhalt gefüllt ist, erweist sich dieselbe als multilokuläres Kystom, dessen Innenwandung fast überall völlig glatt erscheint. Nur an einer dem Hilus ovarii entsprechenden Hauptcyste finden sich teils flache, teils stärker proliferierende papilläre Wucherungen. Irgend ein Wachstumszusammenhang zwischen den extra- und intracystischen Papillomen lässt sich nicht nachweisen. Die zugehörige Tube ist wie bereits erwähnt in ein fingerdickes Gebilde verwandelt. Dieselbe ist anscheinend an ihrem ampullären Teil verschlossen und stellt nach Durchschneidung eine dünnwandige Hydrosalpinx dar, in der sich papillomatöse Wucherungen makroskopisch nicht nachweisen lassen. Die rechte Tube geht, ebenfalls in ihrer Grösse verdickt, unmittelbar in das rechte Ovarium über resp. in die diesem aufsitzenden papillären

Massen. Auf dem Durchschnitt zeigt sie im Gegensatz zur linken Tube eine stark verdickte Wandung, die an ihrer Innenseite mit anscheinend papillomatösen Massen besetzt ist, wenigstens an dem ampullären und isthmischen Teil, so dass eine fast völlige Obliteration des Tubenlumens stattfindet. Der Eierstock dieser Seite weist im Gegensatz zur andern, keine cystischen Räume auf, an einer Stelle befindet sich anscheinend ein altes Follikelhaematom. Die Aussenseite dieses Ovariums ist aber überall mit dichten stark proliferierenden papillomatösen Büscheln besetzt, die das Ovarium, das in der Mitte dieser Neubildungen liegt, zunächst völlig verdecken.

Im Uterus selbst lässt sich an Querschnitten durch Cervix und unteren Corpusteil nichts Besonderes wahrnehmen.

Zur mikroskopischen Untersuchung gelangten zunächst Teile aus dem ampullären Teil der linkseitigen Hydrosalpinx. Die Wand derselben ist ziemlich verdünnt im subserösen und muskulären Teil, zum Teil kleinzellig infiltriert. An einigen Stellen in der Muscularis, nahe der Schleimhautgrenze finden sich inmitten von kleinzellig infiltriertem Gewebe grössere wagenradförmige Riesenzellen. An andern Stellen bietet sich das typische Bild eines Tuberkels mit medianer Nekrose und epitheloiden Zellen, sodass die Diagnose Tuberkulose gesichert erscheint. Die anstossende Schleimhaut der Tube erscheint in dem bekannten Bilde der Salpingitis pseudofollicularis, d. h. die Tubenfalten sind plattgedrückt, durch entzündlichen Reiz miteinander verschmolzen, und hiedurch entsteht ein feines filigranartiges mit Sekret gefülltes System von Hohlräumen, die allseitig mit dem kubischen Tubenepithel bekleidet sind. Im Tubenlumen findet sich ein feinkörniger mit zahlreichen Erythro- und Leukocyten durchsetzter Inhalt. Ein ganz besonders auffälliges Bild liefern nun einige aus dem Block entlehnte hintereinanderfolgende Schnitte. Es erscheinen nämlich inmitten des Hydrosalpinxinhaltes, ohne irgendwelchen organischen Zusammenhang mit der Tubenwandung, Gewebsbröckel, die einen bindegewebigen, sternförmigen Kern auf-

weisen, dem aussen in einschichtiger Lage Epithelien aufsitzen. Dicht daneben liegen kleinere völlig analog gebaute Gewebsbröckel, zum Teil auch weit entfernt im Hydrosalpinxinhalt.

Die rechte Tube, die schon makroskopisch in ihrem Lumen eine starke Wucherung von papillär aussehenden Massen aufweist, zeigt auch im mikroskopischen Bilde einen von der Tube der anderen Seite abweichenden Befund. An die gesund erscheinende Muskularis stösst die ein dichtes Geflecht verdickten und entzündeten Gewebes darstellende Tubenschleimhaut. Das Lumen ist sowohl im isthmischen wie ampullären Teil der Tube auf einen schmalen Spalt reduziert. Die Vergrösserung der Schleimhautfläche ist im wesentlichen bedingt durch eine starke Schwellung des Tubenfaltenstromas, die auf einer mit gleichzeitiger Infiltration und Exsudatbildung einhergehenden Entzündung beruht. Hiedurch sind die Tubenfalten zum grössten Teil in plumpe, keulenartige Bildungen verwandelt, deren äusserer epithelialer Überzug vielfach miteinander verschmolzen ist und so die Bildung massenhafter, kleiner, lakunärer Hohlräume ermöglicht, die ebenfalls mit Exsudat gefüllt sind. Das Auftreten deutlicher Verkäsung, sowie teilweise typischer Wagenradriesenzellen charakterisiert diesen Prozess als eine Endosalpingitis tuberculosa. Bezüglich des Epithels ist noch hinzuzufügen, dass dasselbe vielfach eine büschelartige Mehrschichtung aufweist, wie sie ebenfalls für diesen Prozess als charakteristisch beschrieben worden ist. (v. Franqué.)

Schnitte aus den papillomatösen oberflächlichen Wucherungen des cystischen linksseitigen Tumors bieten das bekannte Bild der gutartigen Ovarialpapillome. Auf einem kernarmen Stroma sitzen überall einschichtige, niedrige, im gehärteten Präparat kubisch erscheinende Epithelien auf. Das Stroma selbst zeigt die manigfaltigsten baumartigen Aussprossungen, wodurch das papilläre Bild hervorgerufen wird. Neben diesen, Zusammenhang mit dem ovariellen Bindegewebe aufweisenden

Gewebsteilen finden sich Querschnitte durch die papillären Wucherungen, welche die bekannten sternartigen Bilder (innen Bindegewebe, aussen epithelialer Saum) ergeben. Verschiedene Teile der Oberfläche zeigen überall das gleiche Bild. Das Innere der serösen Cysten ist fast überall von längsfaserigem Ovarialstroma umrahmt, nur an ganz vereinzelten Stellen lassen sich als Reste der ursprünglich epithelialen Bekleidung ganz niedrige, kubische plattgedrückt erscheinende Epithelien nachweisen.

Das rechte Ovarium lässt auf seinem Durchschnitt nichts von irgendwelchen tiefer intraovariell gelegenen Wucherungen erkennen. Man sieht vielfach das Keimepithel direkt übergehen in den Überzug der oberflächlichen Papillome. Ganz kleine keulenartige Erhebungen von freiem Keimepithel in der Peripherie grösserer Wucherungen scheinen die ersten Stadien der Geschwulstbildung vorzustellen. Zu erwähnen ist noch, dass sich auch in diesem Ovarium unmittelbar unter dem Überzug gelegene, vereinzelte bis kirschkerngrosse Hohlräume finden, deren Wandbekleidung ebenfalls eine beginnende Papillombildung erkennen lässt, die aber in Ausdehnung völlig hinter den an der Oberfläche befindlichen zurücksteht.

Überblicken wir nun das histologische Bild, so handelt es sich zunächst um zwei voneinander unabhängige Prozesse, nämlich um eine tuberkulöse Erkrankung der beiden Tuben einerseits nnd um eine Papillombildung an beiden Ovarien andererseits. Als dritter Prozess, der jedenfalls von der Tuberkulose unabhängig ist, käme die Cystenbildung im linken Eierstock in Betracht, bei der es sich jedoch weniger um eine wahre Geschwulstbildung (Cystadenom) handelt als um einfache Follikelretentionsgeschwülste (Cystoma serosum simplex). Inwieweit sie mit den papillären Prozessen in Zusammenhang stehen, lässt sich nicht entscheiden. Dass sie nichts Essentielles für die Papillombildung darstellen, beweist ihr Fehlen auf der andern Seite. Ebensosicher ist, dass das ganz isolierte Auftreten der spärlichen Wucherungen

an der einen kleinen Stelle an der Innenwand der einen Cyste nicht für die Flüssigkeitsansammlung verantwortlich zu machen ist, da die Innenfläche der Hauptcysten völlig glatt ist. Eine besondere Schwierigkeit bereitet die Entscheidung, in welchem inneren Zusammenhang die Neubildungen auf den beiden Eierstöcken stehen. Ist es eine genuine Erkrankung beider Ovarien, oder aber besteht hier ein Abhängigkeitsverhältnis, insofern es sich um Implantationen handelt von dem einen Eierstock auf den andern? Trotz der grossen Bedeutung, die gerade der Implantation für das Zustandekommen doppelseitiger ovarieller Erkrankungen zuzuschreiben sein dürfte, scheint doch in diesem Fall für diese Erkrankung eine autochthone Entstehung aus dem Keimepithel beider Ovarien angenommen werden zu müssen. Die direkt subepithelial gelegenen spärlichen, intracystischen, papillären Wucherungen in dem rechten Ovarium, das sonst in seinem Stroma völlig normal erscheint, ebenso wie die intracystische Bildung der linken Seite, treten völlig zurück und sind wohl in keiner Weise als Ausgangspunkt der Neubildung anzusprechen. Vielmehr scheint nach den ganzen Verhältnissen beim Ovarialcarcinom die Verschleppung von der Peripherie nach dem Zentrum das Wahrscheinlichere zu sein. Bemerkenswert ist noch der Umstand, dass im soliden, rechten Ovarium die Wucherung quantitativ ausgedehnter ist als im cystischen linken, ein Moment, das ebenfalls gegen eine Implantation vom cystischen auf den soliden Tumor spricht. Wir glauben demnach, es mit einem reinen Oberflächenpapillom zu tun zu haben, einer Geschwulstbildung, die noch in jüngster Zeit von Olshausen in Frage gestellt worden ist, der alle diese Bildungen auf intracystische weitergeleitete Papillome zurückführt. Wenn man an der von Pfannenstiel aufgestellten Theorie der Herkunft der Papillome aus dem Keimepithel festhält, so bietet die Erklärung für unseren Fall keine weiteren Schwierigkeiten.

Literatur.

1. Borst, Lehre von den Geschwülsten 1902.
2. Coblenz, Die papillären Adenokystomformen im Bereiche der inneren weiblichen Sexualorgane und ihre Behandlung. Zeitschrift für Gynäkologie und Geburtshilfe, Band 7
3. Flaischlen, Zur Lehre von der Entwicklung der papillären Kystome oder multilokulären Flimmerepithelkystome des Ovariums. Zeitschr. für Gynäkologie und Geburtshilfe, Band 6.
4. Hofmeier-Schröder, Handbuch der Frauenkrankheiten 1901.
5. Keiffer, 2 Fälle von haemorrhagischem papillärem Ovarialkystom Zentralblatt für Gynäkologie 1901, pag. 910.
6. Marchand, Beiträge zur Kenntnis der Ovarialtumoren 1879.
7. Martin, Krankheiten der Eierstöcke und Nebeneierstöcke 1899.
8. Müller, Über eine seltene Form von Papilloma ovarii, Dissertation Würzburg 1898.
9. Olshausen, Krankheiten der Ovarien.
10. Penkert, Adnexerkrankungen, Ergänzungshefte zur medizinischen Klinik 1906, Heft 1.
11. Pfannenstiel, Über die papillären Geschwülste des Eierstocks. Archiv für Gynäkologie Band 48.
12. Polano, Zur Lehre vom sogenannten Pseudomyxoma peritonei, Monatsschrift für Gynäkologie und Geburtshilfe, Band 13.
13. Polano, Über Dauererfolge der Ovariotomie, besonders bei anatomisch zweifelhaften Geschwülsten, Monatsschrift für Gynäkologie und Geburtshilfe, Band 22.
14. Ribbert, Geschwulstlehre 1904.
15. v. Rindfleisch, Lehrbuch der pathologischen Gewebelehre.
16. Steffeck, Zur Entstehung der epithelialen Eierstocksgeschwülste. Zeitschrift für Gynäkologie und Geburtshilfe, Band 19.

17. Theilhaber, Über zwei papilläre Ovarialkystome. Münch. med. Wochenschrift 1903, pag. 2163.
18. Verhandlungen der deutschen Gesellschaft für Gynäkologie. 11. Versammlung, Kiel 1905.
19. v. Velits, Beiträge zur Histologie und Genese der Flimmerpapillärkystome des Eierstocks, Zeitschrift für Gynäkologie und Geburtshilfe, Band 17.
20. Waldeyer, Die epithelialen Eierstocksgeschwülste, insbesondere die Cystome, Archiv für Gynäkologie, Band 1.
21. Walthard, Zur Ätiologie der Ovarialadenome, Zeitschrift für Geburtshilfe und Gynäkologie, Band 49.

Es gereicht mir zur angenehmen Pflicht, meinem hochverehrten Lehrer, Herrn

Geheimrat Professor Dr. Hofmeier

für die gütige Überlassung des Themas, sowie Herrn

Privatdozent Dr. Polano

und Herrn

Dr. Dauber-Kaiserslautern

für die liebenswürdige und bereitwillige Unterstützung bei der Ausarbeitung desselben meinen verbindlichsten Dank auszusprechen.

Lebenslauf.

Ich, Hans Lill, bayerischer Staatsangehörigkeit, bin geboren am 8. Mai 1882 zu Würzburg als Sohn des praktischen Arztes Dr. med. Johannes Lill in Würzburg. Nach Besuch der Seminarübungsschule und des alten Gymnasiums meiner Vaterstadt erwarb ich mir am 14. Juli 1900 das Reifezeugnis in Würzburg und bezog im November 1900 die Universität zu Würzburg, der ich mit Ausnahme des Sommer-Semesters 1903, das ich in Göttingen verbrachte, bis Sommer-Semester 1905 einschliesslich angehörte. Meiner Militärpflicht mit der Waffe leistete ich im W.-S. 1900/01 Genüge. Der ärztlichen Staatsprüfung unterzog ich mich in Würzburg und wurde nach Ableistung der Hälfte des praktischen Jahres am 26. Januar 1906 als Arzt approbiert.

Vorstehende Dissertation habe ich unter Leitung des Herrn Geheimrat Professor Dr. Hofmeier verfasst.